

外部光学プローブで 乳癌を2D、3D近接撮像

米国では、乳癌は肺癌に次ぐ癌腫瘍の主因である。X線マンモグラフィーは癌性腫瘍検出で高い成功率を持つが、偽陰性検出率は20%である。つまり、癌は存在するが見つからない。

フロリダ国際大シルベスター包括的がんセンター (Sylvester Comprehensive Cancer Center) と先進的専門医療 (マイアミ、FL) が共同で臨床胸部イメージング研究のために開発した新しいイメージング技術は、ファイバオプティックプローブを利用する。これにより785nm レーザダイオードからの反射光をCCDディテクタに導き、全ヘモグロビン吸収の2D表面マップを生成する⁽¹⁾。ヘモグロビン値が高くなることは、癌性腫瘍の存在による血管の増加、血液成分が高くなることを示すものであることが明らかになっている。

散乱光イメージング

臨床研究は、乳癌はヘモグロビン濃度の増加 (HbT) が特徴であることを証明している。これは、可視波長域以上で増加した光吸収によって検出される。

2Dイメージング用に2つの異なるプローブが設計された。第1世代デバイスでは、785nm レーザダイオードからの500mW出力が6芯のファイバに分け

られる。それぞれが組織端では5mW以下の光出力になる。さらに、165芯ファイバが、4×9cm²輪郭プローブ面から照射するために、戻り光をCCDに誘導する。第2世代のデバイスは100mW出力のレーザダイオード6個を持ち、組織端では2つの4×5cm²プローブ面からの出力が5mWとなる。各々照射は3、集光ファイバは96になる。

第2世代プローブは、両方の胸の同時照射の他に、照射均一性を高め、胸のイメージングの反射と透過ができるように設計されている。プローブ用には、開口数 (NA) 0.22、600μm 径マルチモードファイバを用いた。

CCDデータは、計測全体で平均露光時間0.2秒、5~10回の計測で構成されている。特注開発のMATLABソフトウェアルーチンがデータの後処理を行い、プローブ表面位置に対する光強度の2D等高線図を生成する。

785nm波長は、「等吸収点」に近いために選択された。これにより、酸素ヘモグロビン (HbO) とデオキシヘモグロビン (HbD) の吸収スペクトルが交わり、より高い吸収域が増加した総ヘモグロビン濃度を示す、これはヘモグロ

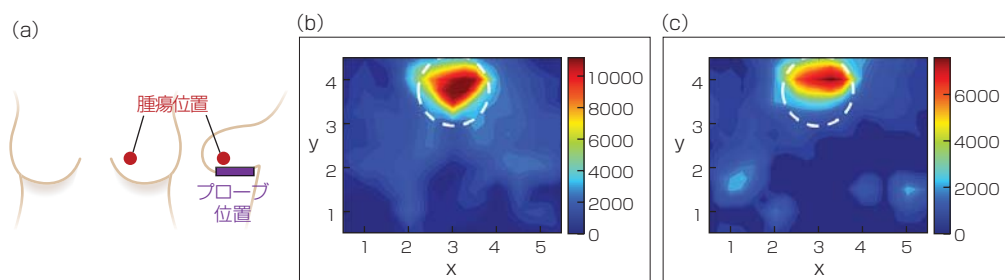
ビンの酸素飽和成分に依存しない。患者それぞれの対側乳房からの正常な乳房組織のスキャンが、癌性組織から減算される。これは全体のスキャンから背景雑音を除去するためである。

年齢51~74歳の乳癌歴5年の患者を調べ、ファイバプローブは浸潤性乳管癌と非浸潤性乳管癌はその場で検出することができた。また癌のリンパ拡散も検出することができた。今後の研究は2D計測とリアルタイムトラッキングおよびコンピュータツールを結び付けることに集中する。これによりHbT濃度の3D断層画像が得られる。また、785nmプローブにさらに波長(690nmと830nm)を追加することでHbOとHbD濃度および総HbT濃度とも撮れるようになる。HbOとHbDは、腫瘍が良性か悪性かを示すことができる。

「光を使った便利で安全な機器は、将来世代が放射線なしで、胸の組織を画像化するために必要なものである。これは、定期的受診中に手軽な価格で、簡単にリアルタイムイメージングを可能にするものである」とフロリダ国際大光学イメージング研究所のアニュ・ゴダバーティ氏は話している。(Gail Overton)

参考文献

(1) S. J. Erickson-Bhatt et al., Biomed. Phys. Eng. Express, 1, 045003, 1-11 (Oct. 23, 2015).



略図 (a) は、腫瘍とプローブのおおよその位置を示している。患者は、浸潤性乳管癌に罹った69歳の女性。散乱光学画像 (b) および (c) は、ファイバオプティックイメージャを用いて胸の下部から撮った。白い点線の円は、高吸収 (赤い印) が血管の増加と腫瘍位置を示す箇所を指している (画像提供: フロリダ国際大)。