OCTの能力を増強する補完技術

ジェフ・ヘクト

最近の20年間に光コヒーレンストモグラフィ（OCT）は放射線障害のない医療用の非侵襲イメージング技術としての重要性を確立した。新しい光源や手法、さらにはOCTを他の物質や別方式のセンシングに拡張する努力が、表面侵入深さや走査速度の限界を緩和している。

20年前に発明された光コヒーレンストモグラフィ（OCT）は、生物医学分野の診断および研究用のイメージング装置として、ニッチな用途を開拓している。OCTは生体組織を撮像する際に、高い空間分解能、非侵襲性、無害な近赤外（NIR）放射線といった強みがある。これらの強みによって、ほとんどの組織の分子組成に対する非感受性や散乱と吸収による約3mmに限られる侵入深さの弱みが相殺される。さらに、オーストリアのウィーン医科大学（Medical University of Vienna）のライナー・A・ライトゲブ氏（Rainer A. Leitgeb）はレビュー論文のなかで、「OCTは細胞の撮像と組織や器官の撮像との間の失われていた環をつなぐものになりそうだ」と記述し、医用イメージングにおける重要な能力を付言している[1]。

今までのOCTは眼科の診断において最も成功した眼の透明性によって眼の後方まで光が完全に侵入できることにより、高い分解能での網膜の検査を可能にしている。もう1つ、心臓病への応用が急速に進んでいるが、この場合は光ファイバのイメージバンドルを冠状動脈に通し、OCTによる動脈プラークの前例のないほど明瞭な検査が行われている。その他の多数の応用も登場し、蛍光やラマン測定などの診断技術を組み合わせたOCT装置が開発されている。本稿は非常に活性化した応用分野を概観し報告する。

OCTの基礎

OCTは、生体組織から散乱する音波を記録して画像化する超音波イメージングの光学的な類似技術であり、干渉計を使用して試料を走査したときの後方散乱光と遅れのある参照ビームを結合して画像データを取得する。限定されたコヒーレンシーをもつ光源を使用すると、検出器に到達した多重散乱による光子は位相が参照ビームと一致しないため、直接散乱した光だけが記録される。画像のコントラストは組織内の屈折率の変化から得られる。

画像データは**図1**に示す3つの方法のうちの1つを用いて取得する。最初に開発された時間領域測定法は、干渉計内の参照ビームの長さを調整して、深さの異なる散乱を測定する。時間領域システムは今でも使われているが、現在の測定の多くは周波数（またはフーリエ）領域装置を用いて行われる。周波数領域装置の1つは、波長を固定した広帯域光源を使用し、散乱光と参照ビームの組み合わせを分光計に入れ、記録したデータを計算機で解析する。この第2の方法は反復走査して出力スペクトルを生成する光源を使用し、散乱光と参照ビームを結合して単一検出器に入れて、周波数掃引スペクトルを発生させる。この方法は多数の変形があり、多重ビームを走査して異なる深さの組織を測定する方法もある。

OCTは組織内の屈折率差の検出ばかりでなく、光の位相、振幅または偏光に影響を及ぼす組織内のすべてを画像化して検出できる。例えば、組織内の偏光を監視すると、哺乳動物に共通して広く存在し、自然の複屈折を生成するコラーゲンの状態変化を検出できる。一連の周波数領域OCT画像を検出すると、組織を流れる血液のドップラーシフトを決定できる。

800～1300nmの波長の侵入深さは1～3mmが標準になる。組織の1次近似は水であるため、水の1400nmの吸収バンドはOCTの侵入深さを厳しく限定するが、1550nmバンドは検査に有用な侵入深さが得られる。より短い800～1300nmバンドの波長は最適のコントラストを確保できるが、その侵入深さは長波長よりも浅い。したがって、最適の波長は用途に依存する。

広帯域光源はOCTに必要な短いコヒーレンス長が得られる。ランプが使われる場合もあったが、主として、パルスまたは波長可変広帯域レーザ、スーパールミネセントダイオード（自然放出を増幅するが共振器は不要）およびスーパーコンティニューム光源が使われる。周波数掃引OCTはレーザを使用し、狭いスペクトル線を発生して広帯域を迅速に同調する。標準の出力は1～100mWの範囲にあるが、眼科がこの範囲の高い方を使うことはない。周波数掃引光源はスペクトル走査用のMEMSスキャナやその他の可動ミラー

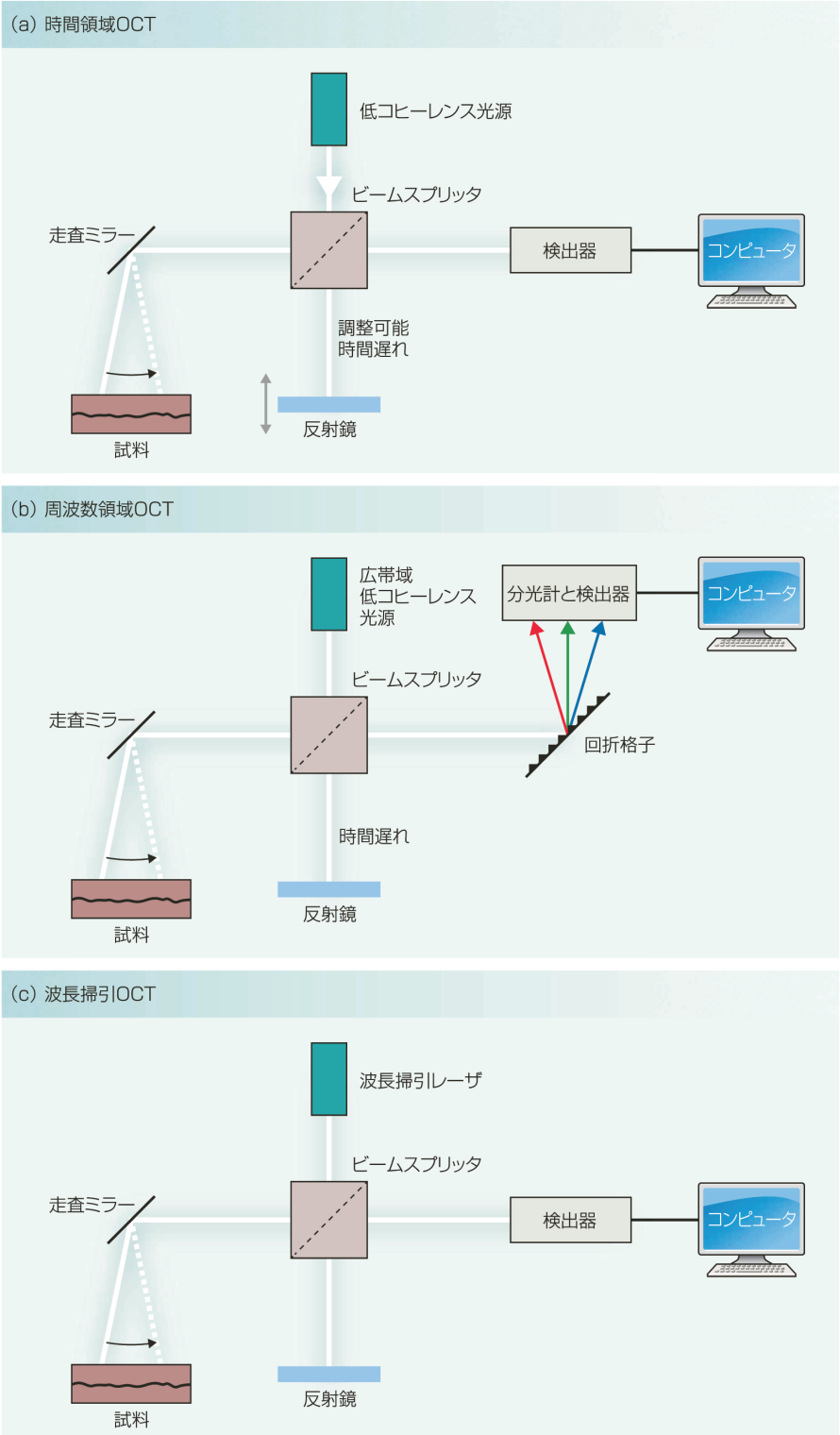

図1　3種類のOCTを示している。(a)時間領域OCTは低コヒーレンス光源の出力が干渉計の2つのアームに分岐され、その1つが試料を走査し、もう1つが調整可能な時間遅れを生成する。2つのアームは位相整合されているため、戻り光は特定の深さから後方散乱した光だけによる建設的干渉が起こる。(b)周波数領域OCTは広帯域光源からの光を試料アームと参照アームに分離し、次に、両者のビームを再結合し、分光計を通して検出器アレイに入れる。(c)波長掃引OCTは高速波長掃引レーザ光源からの光を試料アームと参照アームに分離し、次に両者を検出器アレイに入れて再結合する。いずれの場合も出力は計算機に入り、データ処理と画像再生が行われる。

高速・高精度
レーザースキャナ

Cambridge Technology
ケンブリッジテクノロジー社
ガルバノスキャナ
■ 充実した国内技術サポート
■ 豊富なラインナップでお客様のニーズに対応
■ カスタムスキャナユニットの開発に対応可能

LINCOLN LASER
リンカーンレーザー社
ポリゴンスキャナ
■ ミラー、モータ、コントローラの自社内製造
■ 用途に合った製品を1個からカスタマイズ
■ 特殊チルトミラー、大型ミラーの製造可能
■ 超高速・低速回転に対応

http://www.tem-inc.co.jp/
株式会社 ティー・イー・エム
〒101-0041 東京都千代田区神田須田町1-24-6
オリックス神田須田町ビル7F
TEL 03-3258-0612 FAX 03-3258-0633
E-mail ls@tem-inc.co.jp

にも使われる。

技術の進歩がOCTの進歩を牽引してきた。光源と検出器の改善が走査速度、分解能および検出感度を増加させた。ライトゲブ氏は、最初のOCTスキャナが1991年に実証されて以来、その走査速度は1000倍になったと記述し、空間分解能がさらに向上し、近未来のOCTはその場生検が細胞の分解能で可能となり、手術の失敗率は減少し、精度が向上すると付け加えている。

眼科とその他の応用

米オレゴン健康科学大学（Oregon Health & Science University）のデイビッド・フアン氏（David Huang）は昨年1月に開催されたSPIEのPhotonics Westにおいて、「OCTと眼は理想的な組み合わせだ」と語っている。眼の透明性は眼科をOCTの最も成功した応用先にした（**図2**）。OCTニュース（http://www.octnews.com）を編集する起業家のエリック・スワンソン氏（Eric Swanson）によると、眼科医は今でも一般の最初の検査にスリットランプを使っているが、“難しい”網膜検査はその90%をOCTに移している。彼は「OCTは1億回もの眼科検査に使われ、専門家でなくてもOCTを使用すれば、手術が不可能になる前の眼の疾病診断が可能なった」と語っている。

現在のOCT検査の多くは網膜を対象にしている。現在のOCTは5μmの空間分解能による3次元イメージングが標準となり、老化による黄斑変質内部の異常血管の監視も可能になっている。フアン氏はSPIEのPhotonics Westにおいて、これは「今までほとんど診断できなかった」と語ったが、眼科医が薬を注入して血管を制御し、視力の悪化を抑えたいときに、OCTはその時期を教えてくれる。網膜のOCTによる高分解能イメージングは緑内障の初期の徴候も発見し、脈絡膜と網膜の血流を監視できる。

角膜の撮像も急速に増加している。OCTは屈折手術の最適化に重要な角膜のトポロジーとその内部層の構造を測定できる。眼科医はOCTを手術室で使う方法も研究し、角膜瘢痕を手術する条件やフェムト秒レーザを使用して硬化した眼内物質を除去可能にする白内障の新しい手術法を検討している。

もう1つの最新の話題には心臓病へのOCTの応用がある。この場合は単一モードファイバを動脈に挿入し、螺旋状に走査して、内壁プラークを検査する（**図3**）。この目的は、突然に剥落して致命的な血栓症を引き起こす恐れの高い脆弱なプラークを見つけることにある。米ケース・ウェスタン・リザーブ大学（Case Western Reserve University）のアンドリュー・ロリンズ氏（Andrew Rollins）によると、OCTはこのようなプラークを検査する唯一の方法になる。彼の研究グループは装置の開発に注力し、大量のデータの解析と可視化を行って、患者を検査しながら脆弱なプラークを処置する医師を支援している。ロリンズ氏は「OCTを診断に使用すれば、迅速なフィードバックが可能になる」と語っている。彼は研究者による先天的心臓欠陥の理解と処置を支援するために、成長する胎児心を検査するOCT装置も開発している。

研究者たちは胃腸、肺および生殖器官内の癌の検出と処置へのOCTの応用も検討している。内視鏡プローブを通して撮像すると、癌発生の可能性を示唆するモルフォロジーの変化を発見できる。スワンソン氏は「胃腸には最大の商機がある」と語っている。食道の疾患は少ないが、致命的になる恐れが高いため、初期の撮像は効果が高く、救いの手になる。

胸部の癌はより手ごわい課題だ。最近の研究から偏光有感OCTは癌性の胸部組織を同定できることが分かった[2]。しかしながら、胸部組織は大きいため、現在のOCTイメージングは1～3mmの深さ限界が制約要因になる。

皮膚病は当然の市場として期待されるかも知れないが、皮膚を通した撮像は難しい。また、表面の病変の除去は通常の生検でも容易であり、より確実な結果が得られる。皮膚科医の意見として、独ルール大学（Ruhr University）のチロ・ガンビクラー氏（Thilo Gambichler）

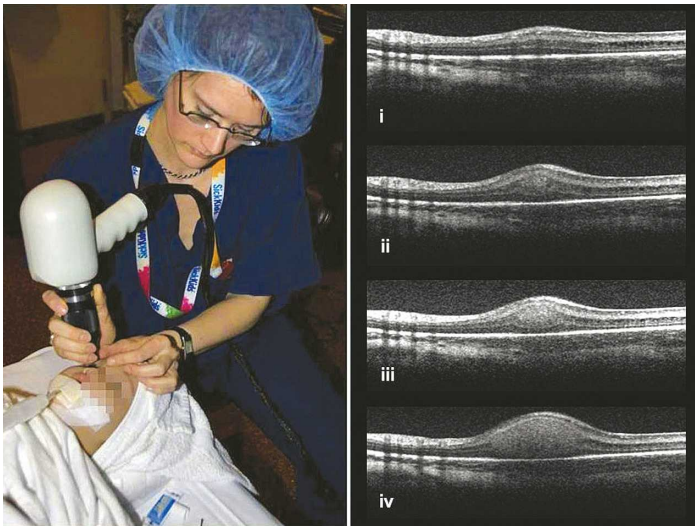

図2 米バイオプティゲン社（Bioptigen）が開発した重量3ポンドの携帯式OCTスキャナがカナダの小児病院（Hospital for Sick Children）において早産幼児の網膜を走査し、小児網膜芽細胞腫（眼の癌）の断層画像を再生している。

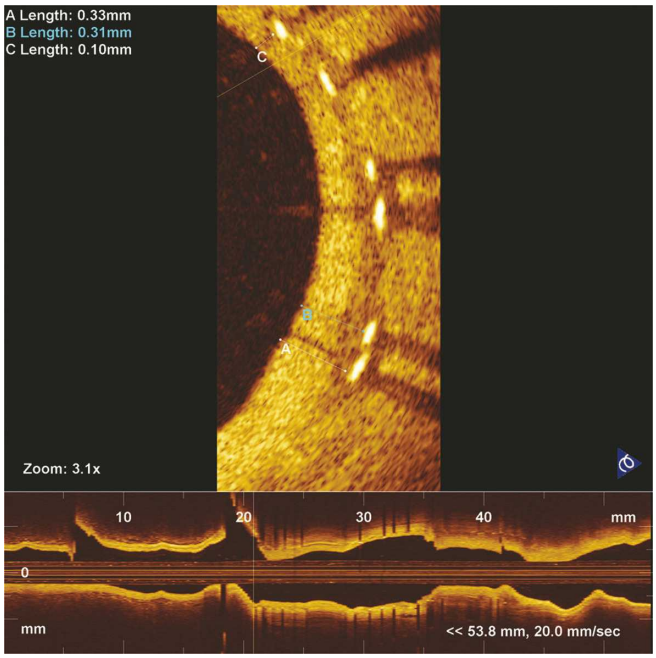

図3　この動脈のOCTによる断層写真は動脈壁が6個のステント（明るい点）の周りを修復した様子を示している。血液は動脈内部の暗い領域を流れる。（資料提供：ライトラボ・イメージング）

は最近のレビュー論文のなかで、標準的なラマン、ドップラーおよび蛍光法のOCTを組み合わせ、純粋な後方散乱だけの光学データを取得することが最も有望な方法になると述べている[3]。

将来展望

OCTブームが進行中であることは発表論文数からも明らかだ。2012年1月に開催されたPhotonics West 2012の16回目となる「生体臨床医学における光コヒーレンストモグラフィとコヒーレンス領域光学技術」会議では数十件もの講演があった。また、フアン氏は前回のPhotonics Westにおいて、2009年は眼科用だけで1万7000台のOCTシステムが設置されたと述べたが、この数量もブームの証拠になる。

しかしながら、OCTにはたくさんの課題が残されている。OCTは分子を直接検出できないが、この課題は補完的な光学技術を組み合わせることで克服され、組織の組成のより良い診断が可能になるだろう。繊細な超微細手術時に必要となる実時間撮像を可能にするには、より良いデータ処理と可視化が必要になる。また、侵入深さは頑固な問題として存在する。スワンソン氏は「OCTのアキレス腱は1cmにまで届かなかったことだ」と語っている。彼は解決が不可能だとは言わないが、その方法は依然としてわからないようだ。

参考文献

(1) R.A. Leitgeb, "Current Technologies for High-Speed and Functional Imaging with Optical Coherence Tomography," Adv. in Imaging and Electron Phys., 168, 109-192 (2011); doi: 10.1016/B978-0-12-385983-9.00003-X.

(2) Y. Verma et al., "Imaging of Human Breast Tissue Using Polarization Sensitive Optical Coherence Tomography," Laser Phys., published online (Oct. 3, 2011); doi:10.1134/S1054660X11210225.

(3) T. Gambichler, V. Jaedicke, and S. Terras, "Optical coherence tomography in dermatology: technical and clinical aspects," Arch. Dermatol. Res. 303, 457-473 (2011); doi:10.1007/s00403-011-1152-x.

LFWJ

PRINCETON OPTRONICS

これが
高出力 VCSEL
です

この高出力半導体レーザーはエッジエミッター方式に比べ数々の特徴があります！

◆ビームの質がよい



Far-field beam profile

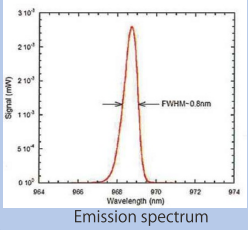

Emission spectrum
5mm×5mm VCSEL array at 100W output power

◆高スケーラビリティ

100W CW single mode VCSEL array mounted on a micro cooler

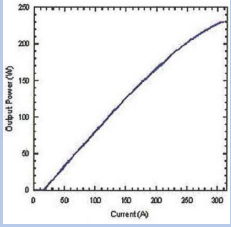

その他の特徴
◆温度依存が低い
◆製品間のばらつきが小さい
◆バックトークが少ない
◆波長の安定度が高い
◆FIT<10

AUTEX オーテックス株式会社
URL http://www.autex-inc.co.jp
E-mail Sales11@autex-inc.co.jp
東京本社　〒162-0067
東京都新宿区富久町16-5 新宿宿高砂ビル
TEL. 03(3226)6321 FAX. 03(3226)6290
大阪支社　〒530-0004 大阪市北区堂島浜2-1-29
TEL. 06(6344)6328 FAX. 06(6344)6342